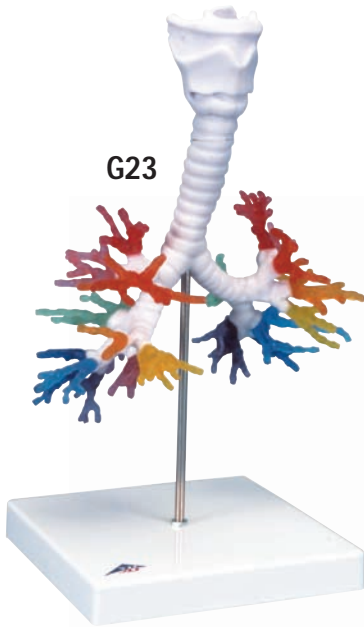
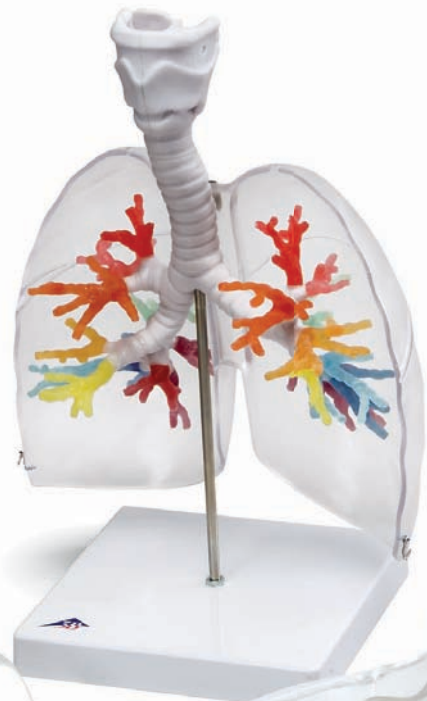



...going one step further



G23



G23/1

G23, G23/1

G23 CT Bronchial Tree with Larynx

English

This unique model was created on the basis of computer tomography data of a human (male, approx. 40 years). What is special about this procedure is that the natural spatial relations and the reciprocal location of the segmental bronchi can be preserved and demonstrated in a realistic way. Traditional procedures such as casts from a specimen or completely new models are always at the expense of the natural three dimensions. The larynx with hyoid bone and epiglottis and the trachea with primary and lobar bronchi are depicted in one color. The larynx is detachable at the level of the second tracheal cartilage and divisible in the median plane. The epiglottis is mounted flexibly. The various segmental bronchi are made of elastic material and depicted in various transparent colors so that they are easier to distinguish visually.

Right main bronchus (bronchus principalis dexter):

Right superior lobar bronchus (bronchus lobaris superior dexter)

- Red: B I, apical segmental bronchus
- Pink: B II, posterior segmental bronchus
- Orange: B III, anterior segmental bronchus

Right middle lobar bronchus (bronchus lobaris medius dexter)

- Golden yellow: B IV, lateral segmental bronchus
- Lemon yellow: B V, medial segmental bronchus

Right inferior lobar bronchus (bronchus lobaris inferior dexter)

- Green: B VI, superior segmental bronchus
- Mauve: B VII, medial basal segmental bronchus (cardiacus)
- Light blue: B VIII, anterior basal segmental bronchus
- Dark blue: B IX, lateral basal segmental bronchus
- Purple: B X, posterior basal segmental bronchus (on the model with double origin)

Left main bronchus (bronchus principalis sinister):

Left superior lobar bronchus (bronchus lobaris superior sinister)

- Red: B I, apicoposterior segmental bronchus
- Pink: B II, apicoposterior segmental bronchus
- Orange: B III, anterior segmental bronchus
- Golden yellow: B IV, superior lingular segmental bronchus
- Lemon yellow: B V, inferior lingular segmental bronchus

Left inferior lobar bronchus (bronchus lobaris inferior sinister)

- Green: B VI, superior segmental bronchus
- B VII, medial basal segmental bronchus (cardiacus), usually not developed (as in this model)
- Light blue: B VIII, anterior basal segmental bronchus
- Dark blue: B IX, lateral basal segmental bronchus
- Purple: B X, posterior basal segmental bronchus

The three-part model is mounted in its natural position on a base (detachable).

Instructions for care:

- Avoid excessive heat, e.g. prolonged direct exposure to sun.
- Clean the model with a dust brush or with mild soap solutions.

G23/1 CT Bronchial Tree with Larynx and Transparent Lungs

In addition to the bronchial tree created from computer tomography data, this model shows the right and left lungs.

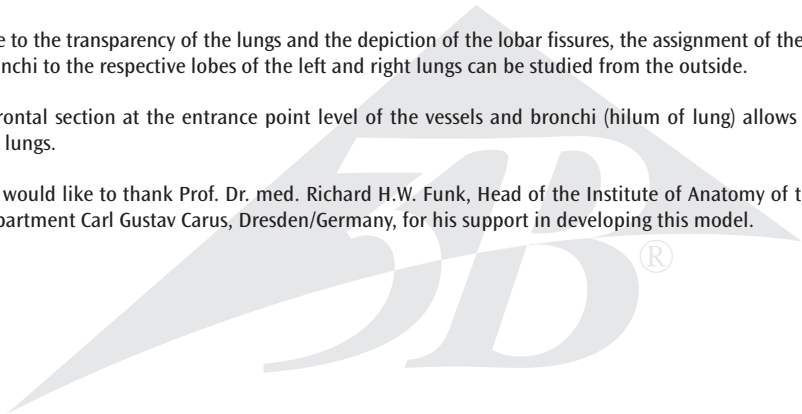
The left lung consists of two lobes, an upper and a lower lobe, which are separated by a fissure that runs obliquely (oblique fissure of lung).

The right lung, in contrast, is made up of three lobes: an upper, a middle and a lower lobe. From a posterior view, only the upper and lower lobes can be seen. The wedge-shaped middle lobe is located anteriorly between the upper and lower lobes. An oblique fissure runs posteriorly between the upper and lower lobes and lateroanteriorly between the middle and lower lobes. A fissure running horizontally (horizontal fissure of right lung) separates the upper and middle lobes lateroanteriorly.

Due to the transparency of the lungs and the depiction of the lobar fissures, the assignment of the segmental bronchi to the respective lobes of the left and right lungs can be studied from the outside.

A frontal section at the entrance point level of the vessels and bronchi (hilum of lung) allows division of the lungs.

We would like to thank Prof. Dr. med. Richard H.W. Funk, Head of the Institute of Anatomy of the Medical Department Carl Gustav Carus, Dresden/Germany, for his support in developing this model.



G23 CT-Bronchialbaum mit Kehlkopf

Deutsch

Dieses einzigartige Modell wurde aus Computertomographiedaten eines Menschen (männlich, ca. 40 Jahre) hergestellt. Das Besondere an diesem Verfahren ist, dass die natürlichen räumlichen Verhältnisse und die Stellung der Segmentbronchien zueinander erhalten bleiben und realistisch wiedergegeben werden können. Herkömmliche Verfahren wie Abformungen einer Präparation oder komplette Neumodellierungen gehen immer zu Lasten einer lebensechten Dreidimensionalität.

Der Kehlkopf mit Zungenbein und Kehldeckel sowie die Luftröhre mit Haupt- und Lappenbronchien sind einfarbig dargestellt. In Höhe des zweiten Trachealknorpels ist der Kehlkopf abnehmbar und in der Medianebene teilbar. Der Kehldeckel ist beweglich montiert.

Die verschiedenen Segmentbronchien sind aus flexiblem Material in unterschiedlichen transparenten Farben dargestellt, um eine optische Unterscheidung zu vereinfachen:

Rechter Hauptbronchus (Bronchus principalis dexter):

Rechter Oberlappenbronchus (Bronchus lobaris superior dexter)

- Rot: B I, Bronchus segmentalis apicalis
- Rosa: B II, Bronchus segmentalis posterior
- Orange: B III, Bronchus segmentalis anterior

Rechter Mittellappenbronchus (Bronchus lobaris medius dexter)

- Goldgelb: B IV, Bronchus segmentalis lateralis
- Zitronengelb: B V, Bronchus segmentalis medialis

Rechter Unterlappenbronchus (Bronchus lobaris inferior dexter)

- Grün: B VI, Bronchus segmentalis superior
- Malve: B VII, Bronchus segmentalis basalis medialis (cardiacus)
- Hellblau: B VIII, Bronchus segmentalis basalis anterior
- Dunkelblau: B IX, Bronchus segmentalis basalis lateralis
- Lila: B X, Bronchus segmentalis basalis posterior (am Modell mit doppeltem Ursprung)

Linker Hauptbronchus (Bronchus principalis sinister):

Linker Oberlappenbronchus (Bronchus lobaris superior sinister)

- Rot: B I, Bronchus segmentalis apicoposterior
- Rosa: B II, Bronchus segmentalis apicoposterior
- Orange: B III, segmentalis anterior
- Goldgelb: B IV, Bronchus lingularis superior
- Zitronengelb: B V, Bronchus lingularis inferior

Linker Unterlappenbronchus (Bronchus lobaris inferior sinister)

- Grün: B VI, Bronchus segmentalis superior
- B VII, Bronchus segmentalis basalis medialis (cardiacus), in der Regel nicht ausgeprägt (so auch am vorliegenden Modell)
- Hellblau: B VIII, Bronchus segmentalis basalis anterior
- Dunkelblau: B IX, Bronchus segmentalis basalis lateralis
- Lila: B X, Bronchus segmentalis basalis posterior

Das dreiteilige Modell ist in seiner natürlichen Lage auf einem Sockel (abnehmbar) positioniert. Pflegehinweise:

- Vermeiden Sie starke thermische Belastungen wie z.B. längere direkte Sonneneinstrahlung.
- Reinigen Sie das Modell mit einem Staubpinsel oder mit milden Seifenlösungen.

G23/1 CT-Bronchialbaum mit Kehlkopf und transparenten Lungenflügeln

Das Modell zeigt neben dem aus Computertomographiedaten hergestellten Bronchialbaum mit Kehlkopf die rechte und die linke Lunge.

Die linke Lunge besteht aus zwei Lappen, einem Ober- und Unterlappen, die durch eine schräge Spalte (Fissura obliqua) voneinander getrennt sind.

Im Gegensatz dazu setzt sich die rechte Lunge aus drei Lappen zusammen: Einem Ober-, Mittel- und Unterlappen. Bei der Betrachtung von hinten sind nur der Ober- und Unterlappen sichtbar. Der Mittellappen schiebt sich seitlich zwischen den Ober- und Unterlappen. Eine schräge Spalte (Fissura obliqua) liegt hinten zwischen Ober- und Unterlappen sowie seitlich und vorne zwischen dem Mittel- und Unterlappen. Eine horizontal verlaufende Spalte (Fissura horizontalis) trennt seitlich und vorne den Ober- und Mittellappen voneinander.

Durch die Transparenz der Lungenflügel und die Darstellung der Lappenspalten kann der Betrachter von außen sehen, welche Segmentbronchien dem jeweiligen Lappen der linken und rechten Lunge zugeordnet sind.

Die Lungen sind durch einen Frontalschnitt auf Höhe der Eintrittspforte der Gefäße und Bronchien (Hilum pulmonalis) teilbar.

Wir danken Herrn Prof. Dr. med. Richard H.W. Funk, Leiter des Instituts für Anatomie der Medizinischen Fakultät Carl Gustav Carus, Dresden/Deutschland, für die Unterstützung bei der Entwicklung dieses Modells.

G23 TAC – Arbol bronquial con laringe

Español

Este modelo único se construyó a partir de los datos de la tomografía computarizada de una persona (varón, de unos 40 años de edad). Lo más relevante de este método es que el contenido espacial natural y la posición de los bronquios segmentarios permanecen relacionados entre sí y pueden ser reproducidos de forma real. Los procedimientos usuales, como los moldeados de una preparación o la remodelación completa, siempre van acompañados de una tridimensionalidad lo más real posible.

La laringe con el hueso hioides y la epiglotis, así como las vías aéreas con los bronquios principales y lobares, se representan en colores. A la altura del segundo cartílago traqueal se puede quitar la laringe que es divisible en su parte medial. La epiglotis tiene un montaje móvil.

Los diferentes bronquios segmentarios están fabricados con material flexible y se presentan en diferentes colores transparentes, para simplificar su diferenciación óptica:

Bronquio principal derecho

Bronquio del lóbulo superior derecho

- rojo B I. Bronquio segmentario apical
- rosa B II. Bronquio segmentario posterior
- naranja B III. Bronquio segmentario anterior

Bronquio del lóbulo medio derecho

- amarillo oro B IV. Bronquio segmentario lateral
- amarillo limón B V. Bronquio segmentario medial

Bronquio del lóbulo inferior derecho

- verde B VI. Bronquio segmentario superior
- malva B VII. Bronquio segmentario basal medial (cardiaco)
- azul celeste B VIII. Bronquio segmentario basal anterior
- azul marino B IX. Bronquio segmentario basal lateral
- lila B X. Bronquio segmentario basal posterior (en el modelo con origen doble)

Bronquio principal izquierdo

Bronquio lobar superior izquierdo

- rojo B I. Bronquio segmentario apicoposterior
- rosa B II. Bronquio segmentario apicoposterior
- naranja B III. Segmentario anterior
- amarillo oro B IV. Bronquio lingular superior
- amarillo limón B V. Bronquio lingular inferior

Bronquio lobar inferior izquierdo

- verde B VI. Bronquio segmentario superior
- B VII. Bronquio segmentario basal medial (cardiaco)
en general no incluido (tampoco en este modelo)
- azul claro B VIII. Bronquio segmentario basal anterior
- azul oscuro B IX. Bronquio segmentario basal lateral
- lila BX. Bronquio segmentario basal posterior

Este modelo de tres partes está colocado en un soporte (se puede sacar) que permite su colocación en la posición natural.

Consejos para el mantenimiento:

- Evitar la exposición al calor, como por ejemplo, la exposición prolongada a los rayos de sol.
- Limpiar el modelo con un pincel o con una solución jabonosa suave.

G23/1 TAC Arbol bronquial con laringe y pulmones transparentes

Además del árbol bronquial con laringe, creado a partir de los datos de una tomografía computarizada, el modelo muestra los pulmones izquierdo y derecho.

El pulmón izquierdo está formado por dos lóbulos, el superior y el inferior, separados entre sí por medio de una fisura oblicua.

De modo diferente, el pulmón derecho está formado por tres lóbulos: el superior, el medio y el inferior. Si se observa desde atrás, sólo son visibles el lóbulo superior y el inferior. El lóbulo medio se inserta lateralmente entre el superior y el inferior. Una fisura oblicua se encuentra en la parte posterior, entre el lóbulo superior y el inferior, y sucede lo mismo en las partes lateral y frontal de los lóbulos medio e inferior. Una fisura horizontal separa lateral y frontalmente los lóbulos superior y medio entre sí.

Gracias a la transparencia de los pulmones y a la representación de las fisuras pulmonares, el observador puede ver desde el exterior cuáles lóbulos del pulmón derecho e izquierdo corresponden a los diferentes segmentos bronquiales.

Los pulmones se pueden dividir gracias a un corte frontal realizado a la altura de la puerta de entrada de los vasos y los bronquios (hilio del pulmón).

Agradecemos al Prof. Dr. Med. Richard H.W. Funk, director del Instituto de Anatomía de la Facultad de Medicina Carl Gustav Carus, Dresden/Alemania, por el apoyo prestado en el desarrollo de este modelo.

G23 CT de l'arbre bronchique avec le larynx

Français

Ce modèle unique a été fabriqué à partir des données d'une tomodensitométrie d'un être humain (homme, env. 40 ans). Ce système a de particulier que les proportions spatiales naturelles et la position des bronches segmentaires les unes par rapport aux autres sont conservées et reproduites de manière réaliste. Les méthodes traditionnelles telles que les moulages d'une préparation ou les nouveaux modelages complets sont au détriment d'une tridimensionnalité authentique.

Le larynx avec l'os hyoïde et l'épiglotte ainsi que la trachée avec les bronches souches et les bronches lobaires sont représentés en une seule couleur. A la hauteur du second cartilage trachéal, le larynx est amovible et divisible au niveau médian. L'épiglotte est montée de façon mobile.

Les différentes bronches segmentaires en matériel flexible sont représentées en plusieurs couleurs transparentes afin de simplifier la distinction optique :

Bronche souche droite (Bronchus principalis dexter) :

Bronche lobaire supérieure droite (Bronchus lobaris superior dexter)

- Rouge : B I, bronche apicale droite
- Rose : B II, bronche dorsale droite
- Orange : B III, bronche ventrale

Bronche lobaire moyenne droite (Bronchus lobaris medius dexter)

- Jaune or : B IV, bronche latérale
- Jaune citron : B V, bronche médiane

Bronche lobaire inférieure droite (Bronchus lobaris inferior dexter)

- Vert : B VI, bronche dorsale droite
- Mauve : B VII, bronche paracardiaque
- Bleu ciel : B VIII, bronche ventrobasale
- Bleu foncé : B IX, bronche latérobasale
- Lilas : B X, bronche postériobasale (représentée sur le modèle avec origine double)

Bronche souche gauche (Bronchus principalis sinister) :

Bronche lobaire supérieure gauche (Bronchus lobaris superior sinister)

- Rouge : B I, bronche culminale
- Rose : B II, bronche culminale
- Orange : B III, bronche ventrale
- Jaune or : B IV, bronche crâniale
- Jaune citron : B V, bronche caudale

Bronche lobaire inférieure gauche (Bronchus lobaris inferior sinister)

- Vert : B VI, bronche dorsale droite
- B VII, bronche paracardiaque, en règle générale pas prononcée (sur le présent modèle non plus)
- Bleu ciel : B VIII, bronche ventrobasale
- Bleu foncé : B IX, bronche latérobasale
- Lilas : B X, bronche postériobasale

Le modèle en trois parties est positionné sur un socle (amovible) dans sa position naturelle. Conseils d'entretien :

- Evitez de soumettre le modèle à de fortes sollicitations thermiques, comme par exemple l'exposition prolongée à la lumière solaire directe.
- Nettoyez le modèle au moyen d'une éponge douce ou en utilisant une solution savonneuse douce.

G23/1 CT de l'arbre bronchique avec larynx et poumons transparents

Outre l'arbre bronchique avec le larynx, fabriqué à partir des données tomodynamométriques, le modèle représente les poumons droit et gauche.

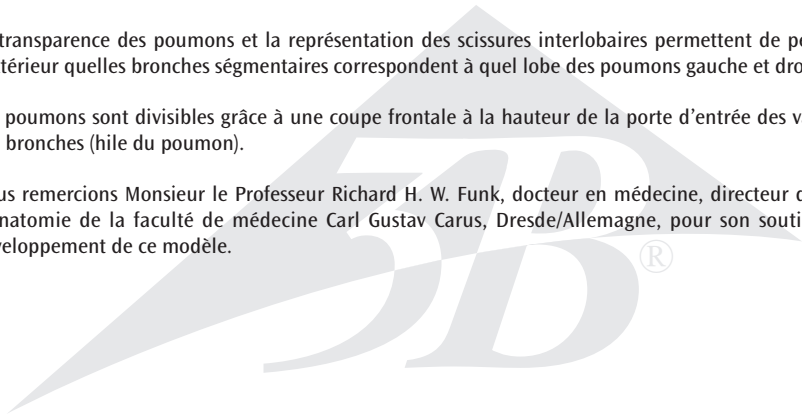
Le poumon gauche comporte deux lobes, le lobe supérieur et le lobe inférieur, séparés par un sillon oblique (grande scissure).

Le poumon droit, en revanche, est divisé en trois lobes : Le lobe supérieur, le lobe moyen et le lobe inférieur. En vue arrière, seuls les lobes supérieur et inférieur sont visibles. Le lobe moyen se situe latéralement entre le lobe supérieur et le lobe inférieur. Un sillon oblique (grande scissure) se trouve à l'arrière, entre le lobe supérieur et le lobe inférieur, et sur le côté et à l'avant, entre le lobe moyen et le lobe inférieur. Un sillon horizontal (petite scissure) sépare sur le côté et à l'avant les lobes supérieur et moyen.

La transparence des poumons et la représentation des scissures interlobaires permettent de percevoir de l'extérieur quelles bronches segmentaires correspondent à quel lobe des poumons gauche et droit.

Les poumons sont divisibles grâce à une coupe frontale à la hauteur de la porte d'entrée des vaisseaux et des bronches (hile du poumon).

Nous remercions Monsieur le Professeur Richard H. W. Funk, docteur en médecine, directeur de l'Institut d'anatomie de la faculté de médecine Carl Gustav Carus, Dresde/Allemagne, pour son soutien lors du développement de ce modèle.



G23 Modelo de TC de árvore brônquica e laringe

Português

Este modelo extraordinário foi produzido a partir dos dados de Tomografia Computadorizada (TC) de um ser humano (masculino, aprox. 40 anos de idade). O que torna este processo de produção especial é que o modelo representa todas as dimensões e relações de forma realista e mantém a posição natural exata dos brônquios segmentares. Outras formas de produção de modelos usuais, como por exemplo a construção de um modelo a partir de um molde de uma estrutura anatômica preparada, geralmente não conseguem representar o aspecto tridimensional de forma tão realista e natural.

A laringe com o osso hióide e a epiglote, como também a traquéia com os brônquios principais e lobares são representados de forma unicolor. A laringe pode ser removida na altura da segunda cartilagem traqueal e desmontada em duas partes. A epiglote está montada de forma móvel.

Os brônquios segmentares são feitos de um material flexível em diferentes cores transparentes, para facilitar a distinção óptica das seguintes estruturas:

Brônquio principal direito (bronchus principalis dexter):

Brônquio lobar superior direito (bronchus lobaris superior dexter)

- vermelho: B I, brônquio segmentar apical (bronchus segmentalis apicalis)
- cor de rosa: B II, brônquio segmentar posterior (bronchus segmentalis posterior)
- alaranjado: B III, brônquio segmentar anterior (bronchus segmentalis anterior)

Brônquio lobar médio direito (bronchus lobaris medius dexter)

- amarelo escuro: B IV, brônquio segmentar lateral (bronchus segmentalis lateralis)
- amarelo claro: B V, brônquio segmentar medial (bronchus segmentalis medialis)

Brônquio lobar inferior direito (bronchus lobaris inferior dexter)

- verde: B VI, brônquio segmentar superior (bronchus segmentalis superior)
 - cor de malva: B VII, brônquio segmentar medial basal (cardíaco) (bronchus segmentalis basalis medialis (cardiacus))
 - azul claro: B VIII, brônquio segmentar anterior basal (bronchus segmentalis basalis anterior)
 - azul escuro: B IX, brônquio segmentar lateral basal (bronchus segmentalis basalis lateralis)
 - roxo: B X, brônquio segmentar posterior basal (bronchus segmentalis basalis posterior)
- (representado no modelo com origem dupla)

Brônquio principal esquerdo (bronchus principalis sinister):

Brônquio lobar superior esquerdo (bronchus lobaris superior sinister)

- vermelho: B I, brônquio segmentar apicoposterior (bronchus segmentalis apicoposterior)
- cor de rosa: B II, brônquio segmentar apicoposterior (bronchus segmentalis apicoposterior)
- alaranjado: B III, brônquio segmentar anterior (bronchus segmentalis anterior)
- amarelo escuro: B IV, brônquio superior lingual (bronchus lingularis superior)
- amarelo claro: B V, brônquio inferior lingual (bronchus lingularis inferior)

Brônquio lobar inferior esquerdo (bronchus lobaris inferior sinister)

- verde: B VI, brônquio segmentar superior (bronchus segmentalis superior)
- B VII, brônquio segmentar medial basal (cardíaco) (bronchus segmentalis basalis medialis (cardiacus)), em geral não desenvolvido (assim também neste modelo)
- azul claro: B VIII, brônquio segmentar anterior basal (bronchus segmentalis basalis anterior)
- azul escuro: B IX, brônquio segmentar lateral basal (bronchus segmentalis basalis lateralis)
- roxo: B X, brônquio segmentar posterior basal (bronchus segmentalis basalis posterior)

O modelo é composto por três peças e está montado sobre um suporte (do qual pode ser removido) na sua posição natural.

Instruções de limpeza e manutenção:

- Não expor o modelo ao calor excessivo, por exemplo à luz do sol direta durante muito tempo.
- Limpar o modelo com um espanador, um pano de pó ou com água e sabão suave.

G23/1 Modelo de TC de árvore brônquica com laringe e pulmões transparentes

O modelo mostra, além da árvore brônquica com laringe criada a partir de dados de uma tomografia computadorizada, os pulmões esquerdo e direito.

O pulmão esquerdo consiste em dois lobos, um lobo superior e um inferior, os quais estão separados um do outro por uma fenda transversal (fissura oblíqua).

De modo diferente, o pulmão direito é formado por três lobos: um lobo superior, um lobo mediano e um lobo inferior. Visto pela parte posterior, só são visíveis o lobo superior e o inferior. O lobo mediano inserese lateralmente entre o lobo superior e o inferior. Uma fenda transversal (fissura oblíqua) encontra-se por trás entre o lobo superior e o inferior, assim como lateralmente e frontalmente entre o lobo mediano e o inferior. Uma fenda horizontal (fissura horizontal) separa lateral e frontalmente os lobos superior e mediano um do outro.

Graças à transparência dos pulmões e à representação das fissuras pulmonares, o observador pode ver de fora a quais lobos do pulmão direito e esquerdo correspondem os segmentos dos brônquios.

Os pulmões são divisíveis por um corte frontal na altura da porta de entrada dos vasos e dos brônquios (Hilo do pulmão).

Agradecemos ao Sr. Prof. Dr. Richard H.W. Funk, chefe do instituto de anatomia da faculdade de medicina Carl Gustav Carus em Dresden/Alemanha, pelo apoio no desenvolvimento deste modelo.

G23 TAC di un albero bronchiale con laringe

Italiano

Questo straordinario modello è stato creato usando i dati di una tomografia computerizzata di un uomo di ca. 40 anni. La particolarità di questa procedura consiste nel fatto che essa mantiene inalterati i rapporti spaziali naturali e la posizione dei segmenti bronchiali tra di loro e ne consente una riproduzione realistica. Le procedure tradizionali come modelli ottenuti da una preparazione o modelli completamente nuovi vanno sempre a scapito di una tridimensionalità realistica.

La laringe con ioide e epiglottide e la trachea con i bronchi principali e i lobuli sono rappresentati in un solo colore. La laringe è staccabile all'altezza della seconda cartilagine tracheale e separabile a livello mediano. L'epiglottide è mobile.

I diversi bronchi segmentali sono in materiale flessibile e in diversi colori trasparenti per facilitare la differenziazione ottica:

Bronco principale destro (Bronchus principalis dexter):

Bronco lobare superiore destro (Bronchus lobaris superior dexter)

- Rosso: B I, bronco segmentale apicale
- Rosa: 0 B II, bronco segmentale posteriore
- Arancione: B III, bronco segmentale anteriore

Bronco lobare medio destro (Bronchus lobaris medius dexter)

- Giallo oro: B IV, bronco segmentale laterale
- Giallo limone: B V, bronco segmentale mediale

Bronco lobare inferiore destro (Bronchus lobaris inferior dexter)

- Verde: B VI, bronco segmentale superiore
- Malva: B VII, bronco segmentale basale mediale (cardiaco)
- Azzurro chiaro: B VIII, bronco segmentale basale anteriore
- Blu scuro: B IX, bronco segmentale basale laterale
- Lilla: B X, bronco segmentale basale posteriore (con doppia origine nel modello)

Bronco principale sinistro (Bronchus principalis sinister):

Bronco lobare superiore sinistro (Bronchus lobaris superior sinister)

- Rosso: B I, bronco segmentale apico-posteriore
- Rosa: B II, bronco segmentale apico-posteriore
- Arancione: B III, segmentale anteriore
- Giallo oro: B IV, bronco linguare superiore
- Giallo limone: B V, bronco linguare inferiore

Bronco lobare inferiore sinistro (Bronchus lobaris inferior sinister)

- Verde: B VI, bronco segmentale superiore
- B VII, bronco segmentale basale mediale (cardiaco), normalmente non marcato (anche in questo modello)
- Azzurro chiaro: B VIII, bronco segmentale basale anteriore
- Blu scuro: B IX, bronco segmentale basale laterale
- Lilla: B X, bronco segmentale basale posteriore

Il modello in tre parti è collocato su una base (staccabile) nella sua posizione naturale.

Istruzioni per la manutenzione:

- Evitare forti sollecitazioni termiche come ad es. l'esposizione prolungata alla luce diretta del sole.
- Pulire il modello con un pennello per spolverare o con soluzioni saponate delicate.

Italiano

G23/1 TAC di un albero bronchiale con laringe e lobi polmonari trasparenti

Il modello mostra il polmone destro e il polmone sinistro accanto all'albero bronchiale con laringe creato con i dati ottenuti dalla tomografia computerizzata.

Il polmone sinistro è costituito da due lobi, un lobo superiore e uno inferiore, separati da una fessura obliqua (Fissura obliqua).

Diversamente, il polmone destro è formato da tre lobi: un lobo superiore, uno centrale e uno inferiore. Osservando dalla parte posteriore, sono visibili solo il lobo superiore e quello inferiore. Il lobo centrale è inserito lateralmente tra i lobi superiore e inferiore. Una fessura obliqua (Fissura obliqua) è situata nella parte posteriore tra i lobi superiore e inferiore, nonché lateralmente e nella parte anteriore tra il lobo centrale e quello inferiore. Una fessura con andamento orizzontale (Fissura horizontalis) separa lateralmente e anteriormente i lobi superiore e inferiore.

La trasparenza dei lobi polmonari e la rappresentazione delle fessure tra i lobi consente all'osservatore di vedere dall'esterno i bronchi segmentali appartenenti rispettivamente ai lobi dei polmoni destro e sinistro.

I polmoni sono divisibili tramite una sezione frontale all'altezza della sede di entrata dei vasi e dei bronchi (Hilum pulmonalis).

Si ringrazia il signor Prof. Dr. med. Richard H.W. Funk, direttore dell'Istituto di anatomia della Facoltà di medicina Carl Gustav Carus, Dresda/Germania, per il supporto nello sviluppo di questo modello.

G23 気管支樹CTモデル、喉頭部付き

日本語

このユニークなモデルは、実際の断層X線像データ（男性、40歳程度）に基づき制作されました。これにより各肺葉気管支および区気管支どうしの位置関係や相対的な大きさの差などが、標本からのキャストイングや人工造形などの従来製法に比べて、はるかに自然で忠実に再現されています。

舌骨、喉頭蓋が付いた喉頭部と気管から肺葉気管支までの部分は一色で表されています。喉頭は第2気管軟骨の高さから取り外し可能で、また左右に分割することもできます。喉頭蓋はフレキシブルに動かせます。区気管支には半透明の弾性素材が使用され、区域別に色分けされているため容易に識別が可能となっています。

右気管支:

右上葉気管支

- ・赤： B I, 肺尖枝
- ・ピンク： B II, 後上葉枝
- ・オレンジ： B III, 前上葉枝

右中葉気管支

- ・濃黄： B IV, 外側中葉枝
- ・薄黄： B V, 内側中葉枝

右下葉気管支

- ・緑： B VI, 上-下葉枝
- ・ふじ色： B VII, 内側肺底枝
- ・水色： B VIII, 前肺底枝
- ・紺： B IX, 外側肺底枝
- ・紫： B X, 後肺底枝（このモデルでは2枝存在します。）

左気管支:

左上葉気管支

- ・赤： B I, 肺尖後枝
- ・ピンク： B II, 肺尖後枝
- ・オレンジ： B III, 前上葉枝
- ・濃黄： B IV, 上舌枝
- ・薄黄： B V, 下舌枝

左下葉気管支

- ・緑： B VI, 上-下葉枝
- B VII, 内側肺底枝（しばしば欠如または未発達）
- ・水色： B VIII, 前肺底枝
- ・紺： B IX, 外側肺底枝
- ・紫： B X, 後肺底枝

この3分解モデルは取り外し可能なスタンドに生理的に自然な方向と角度によりマウントされています。

取扱上の注意：

- ・直接日光が当たるなど、高温の場所に長時間放置しないで下さい。
- ・モデルをクリーニングする際は、柔らかいブラシでホコリを払うか、低刺激性の石鹸水で清拭して下さい。



3B SCIENTIFIC® PRODUCTS

3B Scientific GmbH

Rudorffweg 8 • 21031 Hamburg • Germany

Tel.: + 49-40-73966-0 • Fax: + 49-40-73966-100

www.3bscientific.com • 3b@3bscientific.com

© Copyright 2006 for instruction manual and design of product:
3B Scientific GmbH, Germany