

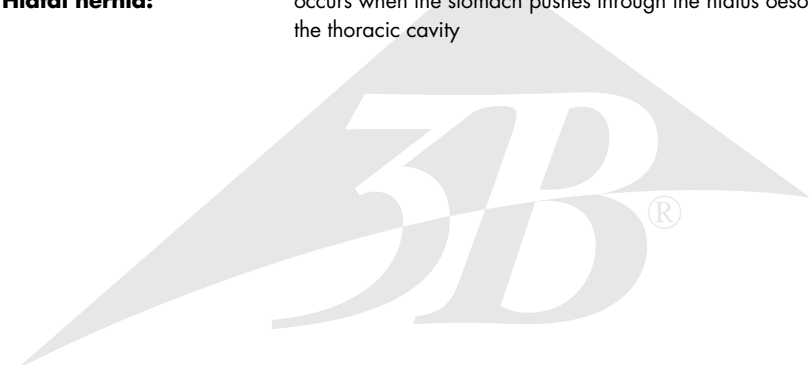
K18



The life-size model is a frontal section of the lower part of the oesophagus from normal to columnar oesophageal epithelium. The diaphragm is recognisable in area of the oesophagus' point of passage. Furthermore, the upper part (cardia and fundus) of the stomach is shown. The back of the oesophagus, diaphragm and stomach is anatomically replicated with unstriated muscles.

The following illnesses are shown:

- 1. Reflux oesophagitis:** infection of the oesophagus caused by stomach acid reflux
- 2. Ulcus:** ulcer of the oesophageal epithelium caused by chronic reflux
- 3. Barrett's Ulcer:** changes of the mucous lining after chronic reflux and ulcers
- 4. Oesophageal carcinoma:** malignant cancer of the oesophagus
- 5. Oesophageal varices:** varicose veins in the oesophagus
- 6. Hiatal hernia:** occurs when the stomach pushes through the hiatus oesophagus into the thoracic cavity



Erkrankungen der Speiseröhre

Deutsch

Das Modell zeigt in natürlicher Größe einen Frontalschnitt durch den unteren Anteil der Speiseröhre (Ösophagus) mit dem Wechsel von normaler auf zylindrische Ösophagusschleimhaut (Epithel). Das Zwerchfell ist im Bereich der Durchtrittsstelle für die Speiseröhre erkennbar. Weiterhin ist der obere Anteil (Kardia und Fundus) des Magens dargestellt. Die Rückseite der Speiseröhre, des Zwerchfells und des Magens sind anatomisch mit glatter Muskulatur modelliert.

Folgende Erkrankungen sind dargestellt:

- 1. Refluxösophagitis:** Entzündung der Speiseröhre bei Rückfluss von Magensäure (Reflux)
- 2. Ulkus:** Schleimhautgeschwür bei chronischem Reflux
- 3. Barrett Ulkus:** Veränderung der Schleimhaut nach chronischem Reflux und Geschwüren
- 4. Ösophaguskarzinom:** bösartiger Speiseröhrenkrebs
- 5. Ösophagusvarizen:** Speiseröhrenkrampfadern
- 6. Hiatushernie:** Vorwölbung des Magens in den Brustraum durch den Hiatus oesophageus



Español

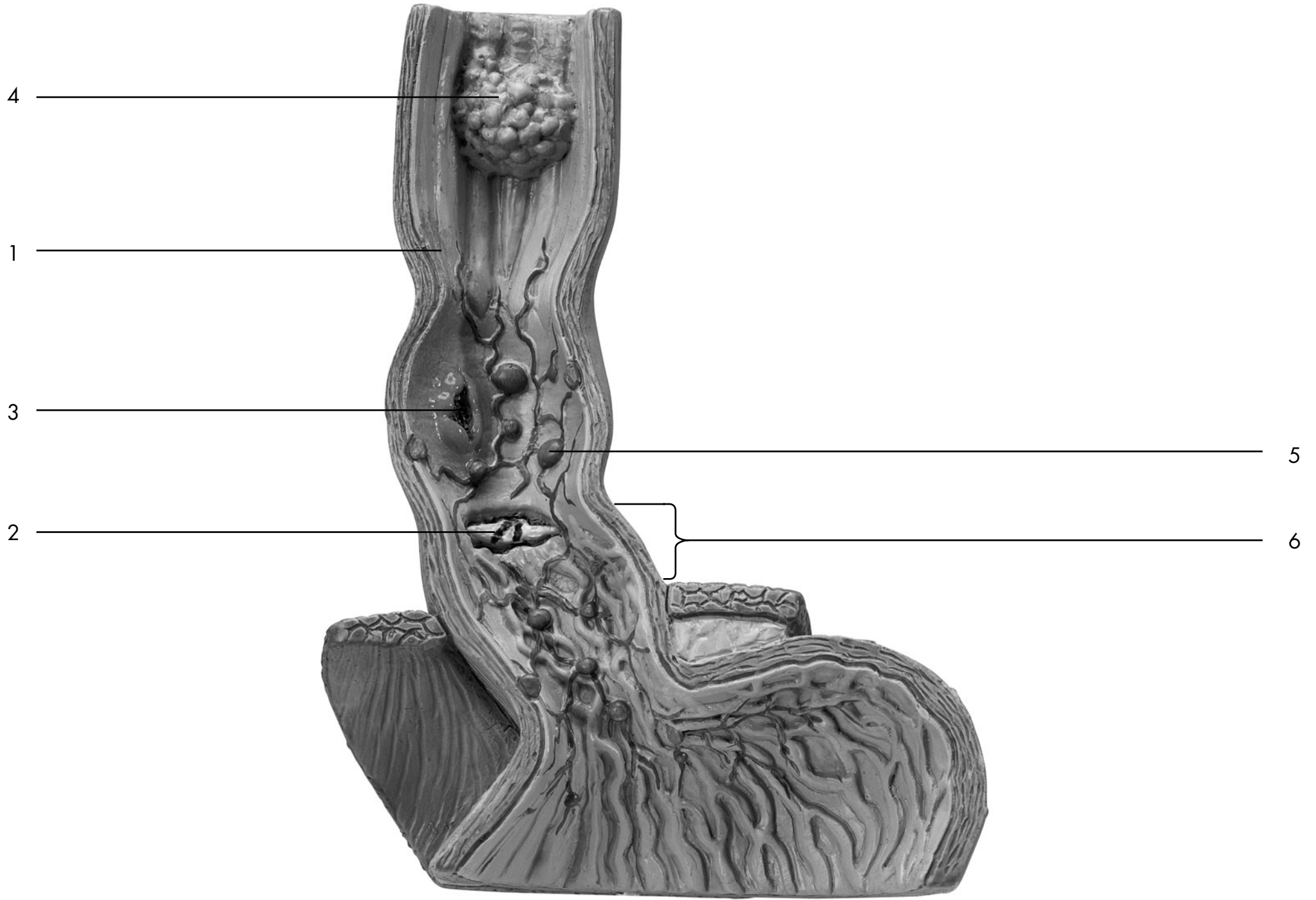Enfermedades del esófago

El modelo representa de tamaño natural un corte frontal de la parte inferior del esófago con la transición entre la mucosa esofágica normal y la cilíndrica (epitelio). Se puede percibir el diafragma en la zona del orificio para el paso del esófago. Además, se representa la parte superior (cardias y fondo) del estómago. Las caras posteriores del esófago, del diafragma y del estómago han sido modelados anatómicamente con musculatura lisa.

Se representan las siguientes enfermedades:

- 1. Esofagitis por reflujo:** inflamación del esófago por reflujo de ácido gástrico
- 2. Úlcera:** úlcera de la mucosa por reflujo crónico
- 3. Úlcera de Barrett:** alteración de la mucosa tras reflujo crónico y úlceras
- 4. Carcinoma esofágico:** cáncer de esófago maligno
- 5. Varices esofágicas:** varices del esófago
- 6. Hernia hiatal:** protrusión del estómago al tórax a través del hiato esofágico





Affections de l'œsophage

Français

Le modèle montre une coupe de face grandeur nature de la section inférieure de l'œsophage avec le passage de la muqueuse normale à la muqueuse œsophagienne cylindrique (altération de l'épithélium). On aperçoit le diaphragme à l'endroit où l'œsophage émerge. En outre, la partie supérieure (cardia et fond) de l'estomac est représentée. La face arrière de l'œsophage, du diaphragme et de l'estomac est modelée en respectant l'anatomie, c'est-à-dire avec une musculature lisse.

Les affections suivantes sont représentées :

- 1. Œsophagite de reflux :** inflammation de l'œsophage par le reflux du suc gastrique.
- 2. Ulcère :** ulcère de la muqueuse en cas de reflux chronique.
- 3. Ulcère de Barrett :** altération de la muqueuse suite au reflux chronique et aux ulcères.
- 4. Carcinome de l'œsophage :** cancer de l'œsophage.
- 5. Varices de l'œsophage**
- 6. Hernie hiatale :** protrusion de l'estomac dans la région thoracique par l'hiatus œsophagien.



Português

Doenças do esófago

O modelo representado em tamanho natural mostra um corte frontal da parte inferior do esófago com a alteração de mucosa de esófago normal a mucosa cilíndrica (epitélio). O diafragma se pode reconhecer na passagem para o esófago. Além disso o modelo mostra a parte superior (cárdia e fundus) do estômago. O lado de trás do esófago, do diafragma e do estômago são anatomicamente modelados com musculatura lisa.

São mostrados as seguintes doenças:

- 1. Esofagite de refluxo:** Inflamação do esófago no caso do refluxo de ácido gástrico
- 2. Úlcera:** Úlcera de mucosa no caso do refluxo crónico
- 3. Síndrome de Barrett:** Alteração da mucosa depois de refluxo crónico e úlceras
- 4. Carcinoma do esófago:** Cancro maligno do esófago
- 5. Varizes do esófago**
- 6. Hernia hiatal:** Abaulamento do estômago à cavidade abdominal pelo hiato esofágico



Malattie dell'esofago

Italiano

Questo modello presenta una sezione frontale a grandezza naturale della porzione inferiore dell'esofago, con il passaggio da mucosa esofagea normale a cilindrica (epitelio). Nell'area di passaggio all'esofago si riconosce anche il diaframma. È rappresentata inoltre la sezione superiore dello stomaco (cardias e fondo). Il retro di esofago, diaframma e stomaco è modellato anatomicamente con muscolatura liscia.

Sono rappresentate le seguenti malattie:

- 1. Esofagite da reflusso:** infiammazione dell'esofago con reflusso di acido gastrico
- 2. Ulcera:** ulcera delle mucose dovuta a reflusso cronico
- 3. Ulcera di Barrett:** alterazione della mucosa in seguito a reflusso cronico e ulcere
- 4. Carcinoma dell'esofago:** tumore maligno dell'esofago
- 5. Varici esofagee:** varici dell'esofago
- 6. Ernia iatale:** protrusione dello stomaco nella cavità toracica dovuta a iato esofageo

日本語

食道疾患

食道下部の前額断を示す実物大モデルです。内側の表面の大部分は重層扁平上皮に被われ、胃の入り口付近では単層円柱上皮にかわっています。食道裂孔近辺の横隔膜と、さらに胃上部（噴門・胃底）をあわせて見ることができます。食道、横隔膜、および胃の背面は実際同様に平滑筋と共に再現されています。

次の病的な状態を見ることができます。

- 1. 逆流性食道炎:** 胃液の逆流によっておきる食道の炎症
- 2. 食道潰瘍:** 慢性的な胃液の逆流による食道上皮の潰瘍
- 3. バレット食道:** 慢性的な胃液の逆流と潰瘍による食道粘膜層の変化（円柱上皮化）
- 4. 食道癌:** 食道の悪性癌腫
- 5. 食道静脈瘤:** 食道にできた静脈瘤
- 6. 食道裂孔ヘルニア:** 胃が食道裂孔を通り胸腔に入り込んだ状態

A large, light gray watermark of the '3B' logo is centered on the page. The logo consists of the number '3' and the letter 'B' in a stylized, serif font, with a registered trademark symbol (®) to the right.A large, light gray watermark of the '3B' logo is centered on the page. The logo consists of the number '3' and the letter 'B' in a stylized, serif font, with a registered trademark symbol (®) to the right.



3B Scientific Products®

www.3bscientific.com

Copyright 2002 For instruction manual and design of product:
3B Scientific GmbH